Aus der Klinik am Weidenplan, Halle a. S.
(Prof. Dr. Kneise)

Ureterocele vesicalis

Inaugural-Dissertation
zur
Erlangung der Doktorwürde
der
Hohen medizinischen Fakultät
der
Vereinigten Friedrichs-Universität Halle-Wittenberg
vorgelegt von

Carl v. Landwüst

Promotionstag: 22. XII. 1925

Halle a. S. 1926

GEORG THIEME VERLAG / LEIPZIG

Gedruckt mit Genehmigung der medizinischen
Fakultät der Universität Halle-Wittenberg

———

Referent: Prof. Dr. Kneise

Druck von C. Grumbach in Leipzig.

Lebenslauf

Verfasser vorliegender Arbeit, Carl Otto Curt v. Landwüst, wurde am 4. September 1894 zu Charlottenburg in Preußen geboren als Sohn des damaligen Premierleutnants Arnd v. Landwüst und seiner Gemahlin Agnes, geb. Freiin von Fritsch. Seine erste Jugend verlebte er in Berlin und Posen. Nach seines Vaters Tode 1903 besuchte er Vorschule und Stadtgymnasium zu Halle a. S., das er Ostern 1914 mit dem Zeugnis der Reife verließ. Am 1. April 1914 trat er als Einjährig-Freiwilliger in das Füsilier-Regiment Nr. 36 ein, machte bei ihm — seit Mai 1915 als Leutnant d. Res. — den 1. Teil des Weltkrieges an der Westfront mit und wurde am 24. Dezember 1915 schwer verwundet. 1917 stand er wieder im Felde als Kompagnieführer beim Reserve-Inf.-Reg. Nr. 263, Ende des Jahres trat er zur Fliegertruppe über und nahm seit Frühjahr 1918 als Fliegerbeobachter wieder an den Kämpfen im Westen teil. Im Laufe des Krieges wurde er mit dem Eisernen Kreuz I. und II. Klasse und dem Fliegerbeobachterzeichen ausgezeichnet. Seit Mai 1914 studierte er an der Universität Halle Naturwissenschaften mit Unterbrechung während des Krieges. Nach seiner Entlassung aus dem Heeresdienst begann er im Januar 1919 in Halle das Studium der Medizin, bestand im Mai 1920 hier die ärztliche Vorprüfung und vom 15. Oktober 1922 bis 23. Januar 1923 die ärztliche Prüfung mit der Zensur „gut". Während seiner Studienjahre hörte er die Vorlesungen folgender Professoren und Privatdozenten: Abderhalden, Anton, Beckmann, Beneke, Brüel, Budde, Clausen, David, Denker, Eisler, Grote, Grouven, Grund, Haasler, Haecker, Härtel, Karsten, Kneise, Kochmann, Linnert, Löffler, Mie, Nüßmann, Pönitz, Roux, Schieck, P. Schmidt, A. Schulz, Sellheim, Stieda, Stieve, Stoeltzner, Straub, Voelcker, Volhard, Vorländer, Wetzel, Wigand. Von Februar bis April 1923 war er als Medizinal-Praktikant in der Medizinischen Poliklinik, von Mai bis Juli in der Chirurgischen Klinik und Poliklinik tätig. Die Approbation als Arzt erhielt er am 1. August 1923; seitdem war er bis zum Frühjahr 1925 als Volontär —, später 2. Assistenzarzt in der Heilanstalt am Weidenplan tätig, vornehmlich bei Prof. Kneise im Gebiet der Urologie und Gynäkologie, außerdem bei den Professoren Haasler und Stieda im Gebiet der Chirurgie und bei Prof. Frese im Gebiet der inneren Medizin. Seit dem 15. Juli 1925 ist Verfasser Volontärassistent am Hygienischen Institut der Universität Halle a. S.

Digitized by the Internet Archive
in 2025

https://archive.org/details/ureterocelevesic0000unse

Seit der Erfindung des Cystoskopes und seiner allmählich immer häufigeren und allgemeineren Anwendung wird diese immerhin seltene Erkrankung des vesikalen Harnleiterendes in steigendem Maße beobachtet. Die Bezeichnungen dafür sind in der Literatur recht verschieden, so sprechen Zuckerkandl, Dieckerhoff und Hammesfahr von Ureter- oder Harnleitercyste, Englisch, Cohn, König, Kapsammer, Blum und die meisten anderen Autoren von blasiger (cystischer) oder intermittierender cystischer Dilatation des vesikalen Harnleiterendes, Casper und Stöckel von Ureterocele vesicalis, Pleschner von Ureterphimose. Die auch erwähnten Bezeichnungen wie Ureterprolaps und -divertikel möchte ich als für unser Krankheitsbild nicht passend ausschließen, weil sie pathologisch-anatomisch etwas anderes bedeuten.

Der von H. G. Pleschner gewählte Ausdruck „Phimose des Ureters" wird dem Fernerstehenden am raschesten das wesentliche klar machen: nämlich Stenose des Orificium ureteris und unter dem verschiedenen Urindruck wechselnde Größe der sackartigen Geschwulst. Es handelt sich also bei der typischen Ureterocele vesicalis um eine blasige Vorwölbung des erweiterten Harnleiterendes in die Blase, deren Oberfläche meist glatt und glänzend aussieht und mit normaler Blasenschleimhaut bedeckt ist. Bei geeigneter Stellung des Cystoskoplämpchens wird diese Vorwölbung transparent, besonders während der stärksten Füllung; im nächsten Moment allerdings schwindet die Transparenz, und die cystische Vorwölbung sinkt langsam in sich zusammen, um sich alsbald erneut zu füllen und das Spiel von vorn zu beginnen. Die abnorm kleine Öffnung des betreffenden Harnleiters, infolge deren eben dieses interessante Wechselspiel einsetzt, ist mitunter kaum zu entdecken. Ein Versuch des Ureterenkatheterismus mit feinsten Kathetern mißlingt meist, wenn nicht schon infolge der Stenose, dann infolge Einbuchtens der leicht ausweichenden, weichen Geschwulst. Der Harn sickert nur langsam aus der engen Öffnung. Bei der Indigokarminprobe zeigt sich meist schon eine sekundäre Schädigung der betreffenden Niere durch verspätete Ausscheidung und geringere Blaufärbung des Urins.

Die fünf von Prof. Kneise beobachteten Fälle, die mir Veranlassung geben, zu dieser Erkrankung des uropoetischen Systems das Wort zu ergreifen, sind folgende:

1. Frau L. Z. aus A., 23 Jahre. Patientin wird am 10. IX. 1910 in die Klinik aufgenommen mit einem über walnußgroßen, tiefblaurot verfärbten Tumor, der aus der äußeren Harnröhrenmündung heraushängt und überaus schwere Einklemmungserscheinungen macht. Ein vorsichtiger Repositionsversuch bringt unter Schwierigkeiten den Tumor in die Blase zurück. Die darauf vorgenommene Cystoskopie zeigt eine große Cyste des linken vesikalen Harnleiterendes, während das rechte Ureterostium völlig normal ist.

17. IX. Operation durch Kolpocystotomie (Dr. Kneise): Eröffnung der Blase durch einen ca. 5 cm langen Sagittalschnitt durch die Blasenscheidenwand. Der Tumor läßt sich bequem vor die Blasenscheidenwunde herausluxieren und wird schrittweise am Halse der Geschwulst abgetragen. Die Harnleiterschleimhaut wird ebenso schrittweise mit der Blasenschleimhaut sorgfältig vernäht. Schluß der Blasen- und der Scheidenwunde. Einlegen eines Skeneschen Pferdefußkatheters. Primärer Heilverlauf.

Entlassung am 5. X. Revisionscystoskopie am 2. XI.: Das Blasenbild zeigt jetzt eine knopflochartig umsäumte, ungefähr für den kleinen Finger eingängige linke Ureteröffnung, die sich bei den späteren Cystoskopien allmählich verkleinert. Der Urin der linken, mäßig hydronephrotischen Niere ist leicht getrübt.

3 Jahre später, am 25. VIII. 1913, erneute Aufnahme wegen Pyonephrosis sinistra infolge Steinbildung in der linken Niere.

4. IX. Operation: Nephrektomia sinistra (Dr. Kneise). Eingriff in völlig typischer Weise ohne irgendwelche Besonderheiten. Glatter Heilverlauf.

26. IX. Entlassung. Von Oktober bis Mitte Dezember 1913 stellt sich Patientin noch mehrmals zur Nachuntersuchung vor. Seitdem völliges Wohlbefinden bis zum August 1925, in dem zeitweise dumpfes Druckgefühl in der rechten Nierengegend und mäßig starke Schmerzen in der Blase am Schlusse jeder Miktion auftreten.

Am 16. IX. 1925 erneute Überweisung wegen Blasen- bzw. Nierenbeckenkatarrhs. Die Urinuntersuchungen ergeben kaum nachweisbar Eiweiß, jedoch im Sediment reichlich Leukocyten. Der Urin ist schon makroskopisch trübe. Die Cystoskopie zeigt jetzt im Gegensatz zu den Untersuchungen vor 12—15 Jahren eine beginnende Ureterocelenbildung auf der rechten Seite. Auf der Höhe der Füllung ist die Cyste ungefähr mirabellengroß, aus der sehr feinen Ureteröffnung strömt träge erheblich getrübter Urin ab. Die wegen Ureterocele früher operierte und später nephrektomierte linke Seite liegt tot, die Ureteröffnung stellt einen hufeisenförmigen Spalt in der Blasenwand dar.

18. IX. Thermokoagulation der Cystenwand oberhalb der sehr feinen Harnleitermündung (Prof. Kneise). Es wird ein 1 cm langer, quer verlaufender Brandschorf gesetzt. Heilverlauf völlig glatt. Während desselben Röntgenaufnahme der rechten Niere, die keine Steinbildung aufweist. Nach 8 Tagen Entlassung.

Bei der Wiedervorstellung am 22. X. zeigt die Cystoskopie, daß die Ureterocele völlig verschwunden ist; an Stelle des Brandschorfes ist eine breite Öffnung als Ureterostium zu erkennen, aus der der Urin in kräftigem Strahle entleert wird. Die Trübung des Urins hat schon wesentlich nachgelassen. Am 28. IX. Ureterenkatherismus rechts; die bakteriologische Untersuchung zeigt hämolytische Streptokokken.

2. Frau K. S. aus A., 31 Jahre.

23. III. 1921 Aufnahme in die Heilanstalt Weidenplan (Prof. Kneise). Die Vorgeschichte ergibt hinsichtlich der Familienanamnese nichts Besonderes. Seit der Kindheit häufig Mandelentzündung. Im Januar 1908 im Anschluß an eine Halsentzündung für kurze Zeit blutige Verfärbung des Urins. Deshalb auf Nierenentzündung behandelt. Seitdem bald mehr, bald weniger Schmerzen in der linken Unterbauchgegend, besonders beim Urinlassen. Im September 1912 etwa 3 Wochen lang äußerst heftige Schmerzanfälle in beiden Flanken ohne Temperatursteigerung, viel Blut und Eiter im Urin. Der behandelnde Arzt diagnostizierte Nierenbeckenentzündung und leitete die entsprechende Therapie ein, worauf sich bald Besserung einstellte. In den folgenden Jahren immer wieder zeitweise Schmerzen im Rücken und in der linken Seite, vornehmlich beim Urinlassen. Patientin schildert diese Beschwerden folgendermaßen: „Anfangs kommen beim Urinlassen meist erst einige Tropfen ohne Schmerzen, allerdings oft erst nach längerem Warten und Pressen. Dann setzen die Schmerzen in der linken Unterbauchseite nach dem Rücken hin ausstrahlend ein, und der Urin

geht im Strahl ab, wenn auch meist mit Unterbrechungen. Am besten geht es, wenn ich dann die Faust in die linke Unterbauchgegend drücke.“ Bis auf diese Blasenbeschwerden in der Folgezeit Allgemeinbefinden stets gut.

Am 12. XII. 1920 treten plötzlich wieder sehr heftige Schmerzanfälle auf beim Urinieren, geringere in den Zwischenzeiten. Nachts mehrere Schüttelfröste, am nächsten Tage Temperatursteigerung bis 40,8° C. Im Urin Blut und Eiter. Nach 9 Tagen kehrte die Temperatur zur Norm zurück, die Beschwerden hatten allmählich nachgelassen. Jedoch 8 Tage später erneut Fieber mit kurzen Unterbrechungen 6 Wochen lang, von häufigen Schmerzanfällen begleitet. Seit dieser Zeit meist Gefühl des Krankseins, häufige Schweißausbrüche, bei jedem Urinlassen verschieden starke Schmerzen von der linken Leisten- bis Nierengegend. Anfang März 1921 nochmalige Behandlung in auswärtigem Sanatorium unter der Diagnose: chronische Pyelitis. Urin: Eiweiß in Spuren. Sediment: zahlreiche Leukocyten, Oxalate. Verdünnungs- und Konzentrationsversuch in Menge und Ausscheidungsgeschwindigkeit normal; höchste Konzentration: 1018 spezif. Gewicht. Kochsalzprobe: verspätete und verringerte Salzausscheidung, also zweifellose Nierenschädigung. Da die Erkrankung sich nicht bessert, am 23. III. Aufnahme bei Prof. Kneise.

Befund: Große, kräftige Frau von etwas leidendem, bleichgrauen Aussehen; innere Organe: ohne Besonderheiten. Blutdruck: 80 mm Hg (Riva Rocci), Temperatur normal. Urin fast klar, hellgelb, enthält kein Eiweiß und keinen Zucker; im Sediment: reichlich Salze. Urinmenge in 24 Stunden: 1000—1200 ccm. Cystoskopie: rasche Klarspülung der Blase. Kapazität: 150 ccm. Blasenschleimhaut im großen und ganzen ohne Veränderungen. Jedoch finden sich an Stelle der Ureterostien zwei pralle, kugelige, auf verhältnismäßig breiter Basis aufsitzende Cysten (siehe Abb. 1), von denen die rechte etwa walnußgroß, die linke aber so groß ist, daß sie in ihrer ganzen Ausdehnung nicht übersehen werden kann; sie ist schätzungsweise mindestens hühnereigroß. An der rechtsseitigen Cyste kann man sehr schön beobachten, wie sie sich beim Spritzen des Ureters prall füllt, um sich dann aus einer zunächst noch nicht feststellbaren Öffnung so weit zu leeren, daß sie wie eine erschlaffende Ballonhülle auf den Blasenboden hinabsinkt. Hierbei bildet sich bald bei bestehenbleibenden Rändern eine Trichterform (Abb. 2), bald bei seitlichem Zusammensinken der Ränder und Bestehenbleiben eines mittleren Wulstes eine hahnenkammähnliche Figur. Bei praller Füllung berühren sich beide Cysten.

Diagnose: Ureterocele vesicalis duplex. Behandlung und Verlauf: 26. III. Röntgenaufnahme beider Nieren gibt keinen Anhalt für Steinbildung. Erneute Cystoskopie zeigt wieder das obige Bild. 30. III. Sectio alta (Dr. Kneise): In Allgemeinnarkose wird die mit Hydrarg. oxycyan.-Lösung gefüllte Blase durch Pfannenstielschen Querschnitt freigelegt und selbst quer eröffnet. Die Cysten zeigen sich in der oben beschriebenen Form und Größe. Aus der rechten spritzt bei straffer Füllung ein nadeldünner Urinstrahl aus einer an der medialen Seite gelegenen Öffnung. Zunächst wird der linke, kleinhühnereigroße Cystensack eröffnet und dicht an seiner Basis abgetragen. Die Schleimhauträndern werden mit fortlaufenden Catgut-Fäden umsäumt. Danach wird das gleiche Verfahren bei der rechten, walnußgroßen Cyste angewandt. Keine nennenswerte Blutung. Blasennaht in doppelter Schicht. Schluß der Hautwunde bis auf ein Drain im Cavum Retzii. Skenescher Pferdefußkatheter. Urinmenge in den ersten 24 Stunden nach der Operation: 940 ccm. In den folgenden Tagen häufige Blasenspülungen, dabei Abgang von einigen nekrotischen Schleimhautfetzen. 4. IV. Das Drain wird durch einen kurzen Gazezügel ersetzt, die Wunde erscheint reizlos. Keine Temperatursteigerung. Zeitweise ziehende Schmerzen in der rechten Unterbauchseite. Weiterer primärer Heilverlauf. Am 8. IV. wird der Katheter entfernt, die Patientin läßt spontan 1—2 stündlich Urin. In der Folgezeit noch ab und zu Schmerzen in der rechten Seite.

16. IV. Cystoskopie. Kapazität: 200 ccm. An Stelle der linksseitigen Ureterocele sieht man jetzt einen kreisrunden, in seiner Größe der Grundfläche der Cyste entsprechenden, flachen, muldenförmigen Trichter, in dessen Mitte anscheinend die Ureteröffnung liegt. Rechts sind die Verhältnisse nicht so übersichtlich: von den Rändern der Cyste ist hier etwas mehr stehengeblieben, so daß man den Eindruck eines etwas in die Blase vorspringenden flachen Plateaus hat, das zum Teil noch mit

sich abstoßenden, nekrotischen Gewebsteilen bedeckt ist. Diese flottieren beim Spritzen des unter ihnen verborgenen Ureterostiums lebhaft. Das ganze Blasenbild macht bei der Kürze der seit der Operation verflossenen Zeit (17 Tage) einen erstaunlich guten Eindruck. 18. IV. Wegen noch leichter Urintrübung und zeitweiser rechtsseitiger Unterbauchschmerzen Blasenspülung mit anschließender Füllung mit 20 ccm 1% Kollargollösung. 23. IV. Patientin wird geheilt entlassen, nachdem in den letzten Tagen die Schmerzen bis auf leichte Empfindungen beim Urinieren verschwunden sind. Spätere Cystoskopien zeigen die Ureterostien in fast normaler Form mit nur geringen Erweiterungen des Lumens; beide agieren lebhaft und völlig normal.

3. Fräulein E. F. aus H., 21 Jahre alt.

4. VII. 1923 Überweisung an Prof. Kneise wegen drohender Fehlgeburt.

Die Anamnese ergibt hinsichtlich früherer Erkrankungen nichts Wesentliches. I. Menses mit 15 Jahren, seitdem regelmäßig aller 4 Wochen ohne Beschwerden. Letzte Periode Anfang März 1923. Seit dieser Zeit dreimal kurzdauernde Genitalblutungen. 2. VII. plötzlich Fieber und starke Rückenschmerzen, die in den nächsten Tagen anhalten, mehrere Schüttelfröste. Deshalb 4. VIII. Aufnahme.

Befund: Mittelgroßes, schlankes, blaß aussehendes junges Mädchen von grazilem Körperbau. Innere Organe: ohne Besonderheiten. Abdomen: keine Bauchdeckenspannung; oberhalb der Symphyse kindskopfgroßer, weicher, beweglicher Tumor. Beiderseits im Hypogastrium mäßig starke diffuse Druckschmerzhaftigkeit. Gynäkologische Untersuchung: Muttermund geschlossen, normaler im III. bis IV. Monat gravider Uterus; keine Blutung. Temperatur 38,7° C. Urin: etwas trübe. Eiweiß schwach positiv. Sediment: zahlreiche Leukocyten, vereinzelte hyaline Zylinder.

Diagnose: Graviditas mens. III./IV. Abortus imminens? Cystitis? Nephritis? Pyelitis?

Behandlung und Verlauf: Strenge Bettruhe, Eisblase auf den Unterleib, nötigenfalls Narkotika. Temperatur am 5., 8. und 10. VII. zeitweise über 39° C., vorübergehende Rückkehr zur Norm. Die Rücken- und Unterleibsschmerzen halten in wechselnder Stärke an, ohne zu Wehen zu führen. 16. VII. gynäkologische Untersuchung: Befund unverändert. 19. VII.: der Urin enthält bei schwacher Eiweißreaktion außer vermehrter Leukocytenzahl auch viele Erythrocyten, daher 21. VII. Cystoskopie: rasche Klarspülung der Blase. Kapazität: 200 ccm. Blasenschleimhaut im allgemeinen normal, nur in Gegend der Ureterostien und des Trigonum Lieutaudii etwas lebhafter injiziert. An Stelle der rechten Harnleitermündung jedoch ragt ein eigentümlich pralles, gut walnußgroßes Gebilde in die Blase. Es ist mit einer glatten, glänzenden Schleimhaut überzogen, die überall feine Blutgefäßzeichnung erkennen läßt. Ein Ureterostium ist rechts nicht wahrzunehmen. Allmählich wird die kleine Geschwulst schlaffer, die überziehende Schleimhaut fältelt sich, sie sinkt in sich zusammen. Plötzlich beim Spritzen des rechten Ureters richtet sie sich prall wieder auf. Dieser Wechsel zwischen Füllung und Wiederzusammensinken vollzieht sich fortlaufend rhythmisch. Die linke Harnleitermündung ist schlitzförmig, völlig normal, die Ureteraktion gleichmäßig, kräftig.

Spezialdiagnose: Ureterocele vesicalis dextra.

Weiterverlauf: täglich 1,5 g Urotropin.

Keine Beschwerden vor oder während des Urinierens. Temperaturschwankungen zwischen 36,5 und 38,6° C.

25. VIII. fieberfrei, relatives Wohlbefinden, daher an diesem Tage endovesikale Operation der Ureterocele (Dr. Schulze): Thermokoagulation der Cystenwand mittels Hochfrequenzstroms auf eine Länge von 1 cm. Am Tage nach der Operation nochmals Temperaturanstieg auf 38,9° C.; seit 29. VII. fieberfrei, seltener Unterleibs- und Rückenschmerzen, keine Genitalblutung. 8. VIII. Cystoskopie: An Stelle der Ureterocele sieht man eine etwa haselnußgroße, trichterförmige Vertiefung, auf deren Grunde die ovale rechte Harnleitermündung sichtbar ist. Von der ehemaligen Cyste ist nur noch ein schmaler flottierender Saum zu bemerken. Urin: mäßig trübe, zahlreiche Leukocyten enthaltend. Daher am 10. VIII. Ureterenkatheterismus rechts: mit anschließender Nierenbeckenspülung zunächst mit je 10 ccm physiologischer Kochsalzlösung, dann Füllung mit 1%iger Kollargollösung. Der rechte Nierenharn enthält mikroskopisch reichlich viele Leukocyten. — In den folgenden Tagen Zunahme des

Fiebers, Erweiterung des Muttermundes, deshalb schließlich Einleitung der künstlichen Fehlgeburt durch Fruchtblasenriß. 18. VIII. spontaner Abort einer schon abgestorbenen Frucht des IV. Monats. Patientin seit 19. VIII. fieberfrei, täglich zunehmende Besserung. Urin klarer, im Sediment noch mäßig Leukocyten. 27. VIII. als geheilt entlassen.

4. Frau L. P. aus E., 46 Jahre.

Aufnahme am 6. X. 1925. Anamnestisch ergibt sich nichts Wesentliches hinsichtlich früherer Krankheiten. Seit einigen Monaten Menses ziemlich stark, schmerzhaft. Seit 4—5 Wochen klagt Patientin über zeitweise heftige Rückenschmerzen, die nach dem Unterleib ausstrahlen.

Befund: Aussehen, Körperbau, innere Organe ohne Besonderheiten. Abdomen: leicht aufgetrieben, etwas gespannt. Im rechten Hypochondrium ein anscheinend doppelt faustgroßer, druckschmerzhafter Tumor. Urin: kein Eiweiß. Sediment: o. B. Temperatur normal.

Behandlung und Verlauf: 10. X. Untersuchung in Narkose: Genitale o. B. Der Tumor im rechten Hypochondrium kaum noch fühlbar, kein Zusammenhang mit dem Genitale. 12. X. Cystoskopie: Kapazität 175 ccm. Blasenschleimhaut im allgemeinen normal. Linkes Ureterostium schlitzförmig, o. B. Die Umgebung des rechten Orificium ureteris etwas gerötet, dicht oberhalb desselben wölbt sich bei der Ureterperistaltik eine etwa haselnußgroße, aber mehr in die Länge gezogene Partie rhythmisch vor und sinkt dann wieder zurück. Das Ostium selbst außerordentlich fein, so daß hierin der Grund für die beginnende Ureterocelen- und Hydronephrosenbildung ohne weiteres erkenntlich ist.

Diagnose: Hydronephrosis dextra, Ureterocele vesicalis dextra.

Weiterverlauf: Ureterenkatheterismus links ohne Schwierigkeiten, linksseitiger Nierenharn o. B. Ureterenkatheterismus rechts mit den üblichen Kathetern nicht möglich, erst am 14. IX. gelingt es mit einem Katheter von 4 Charr. Es fließt lebhaft eine große Menge klaren Urins ab. Rechter Nierenharn o. B. Danach keine Schmerzen mehr. 15. IX. Indigokarminprobe: links setzt nach 6 Minuten, rechts aus dem zweifellos erweiterten Ureterostium nach 7 Minuten gute Blauausscheidung ein. Beide Ureteren spritzen lebhaft. 16. X. Entlassung zur weiteren ambulanten Behandlung.

5. Frau M. M. aus K., 42 Jahre alt, kommt am 2. XII. 1925 wegen Blasenbeschwerden zur Sprechstunde.

Die Anamnese ergibt: in der Kindheit Masern, I. Mens. mit 16 Jahren, regelmäßig, dreiwöchentlich, 3 Tage dauernd, mit geringfügigen Beschwerden. Mit 21 Jahren geheiratet, ein Jahr später normale Entbindung und Wochenbett (Februar 1904). Ungefähr 2 Jahre danach beginnen ziehende Schmerzen im Unterleib, die Pat. so empfand, „als wenn die Periode einsetzen wollte“. Deswegen verschiedentlich in frauenärztlicher Behandlung; die Beschwerden wurden verschieden gedeutet, ein Gynäkologe operierte 1916, angeblich wegen eines Eierstockgewächses. Die Beschwerden wurden nicht besser, im Gegenteil, es gesellten sich zu den ziehenden Schmerzen allerlei nervöse Beschwerden, leichte Erregbarkeit, zeitweise Kopfschmerzen.

Im November 1925 kam dazu, daß Pat. den Urin nicht mehr halten konnte, und daß sie ein dauerndes Dranggefühl in der Blase empfand, obgleich sie im Urin nichts Besonderes bemerkte. Da Sitzbäder und Hausmittel keine Besserung bringen, sucht sie Prof. Dr. Kneise auf.

Befund: mittelgroße, blasse Frau in ausreichendem Ernährungszustande. Innere Organe ohne Besonderheiten. Abdomen: weich, nirgends druckschmerzhaft. Genitale: o. B.

Urin: klar, enthält kein Eiweiß, keinen Zucker, mikroskopisch: viele Epithelien und einige Leukocyten. Cystoskopie: Harnröhre ohne jede Schwierigkeit für das Cystoskop passierbar. Blasenkapazität normal. Blasenschleimhaut leuchtend gelbrötlich, nirgends entzündlich verändert. Das linke Ureterostium ist zunächst kaum zu entdecken; plötzlich bläht sich an seiner Stelle eine reichlich mirabellengroße, außerordentlich dünnwandige, transparent durchscheinende Blase auf, an der eine sehr feine, von einem roten Hof umgebene Uretermündung an der vorderen Wand ungefähr in

der Mitte zu erkennen ist (siehe Abb. 3). In der Wand der transparenten Blase sind deutlich zwei größere, sich fein verästelnde Arterien sichtbar. Nach wenigen Sekunden fällt die Blase in sich zusammen, die Uretermündung ist kaum noch zu erkennen, in einem gewissen Umfange um ihre Lage aber und um den roten Hof herum macht auch jetzt die Schleimhaut einen dünnen transparenten Eindruck, und man sieht in einem etwas über apfelsinenkerngroßen Umfang eine ganz feine Umwallung, die Grenze der ausgezogenen Umgebung des Ureterostiums (siehe Abb. 4). Im Rhythmus des Urinstrudels wiederholt sich das typische Spiel des Aufblasens und Zusammenfallens in stets gleichbleibender Art.

Auch an der rechten Uretermündung macht sich eine leichte ureterocelenartige Veränderung bemerkbar, jedoch ist hier die „Blase" noch nicht wirklich ausgeprägt, sondern es wölbt sich bei jedem Urinstrudel die Wand wurmartig in vielleicht Bleistiftdicke und $1^1/_2$ cm vor, um beim Nachlassen des Urinstrudels wieder zusammenzufallen.

Behandlung und Verlauf: Nach einem infolge Ausweichens der Cystenwand erfolglosen Versuch des linksseitigen Ureterenkatheterismus wird am 17. XII. die Thermokoagulation vorgenommen. Die Ureterocele wird im Zustande der Füllung mit der Hochfrequenzsonde querschlitzförmig eingebrannt. In den folgenden Wochen einige Blasenspülungen mit anschließender Füllung mit 20 ccm 1% Kollargollösung. Die Revisionscystoskopie am 25. III. 1926 läßt jetzt links ein fast normales, gut agierendes Ureterostium erkennen.

In der vorcystoskopischen Ära wurde die Diagnose der uns hier beschäftigenden Erkrankung ausschließlich auf dem Sektionstisch gestellt, sei es, daß es sich um einen Zufallsbefund — ohne jegliche Beschwerden für den Betreffenden während seines Lebens handelte, sei es, daß vorher — bei weiblichen Personen – ein „Blasenprolaps" beim Vorfall der Geschwulst durch die Harnröhre diagnostiziert war.

Als erster sichtete Englisch 1898 die in der alten Literatur vorgefundenen Fälle und berichtete darüber zusammen mit einem von ihm selbst beobachteten Falle. 1899 diagnostizierte Grosglik cystoskopisch einen Blasentumor, der sich bei der Operation als Ureterocele vesicalis herausstellte (1901 publiziert). 1902 stellte Th. Cohn außer einem von ihm erkannten Falle aus der Literatur noch 40 derartige Fälle zusammen. Ferner berichtete Brongersma auf dem 1. Urologenkongreß 1908 schon über 61 Ureterocelen aus der Literatur im Anschluß an eine eigene Beobachtung. In dem mir zugänglichen Schrifttum konnte ich außer vielen nur kurz erwähnten 64 etwas genauer angegebene Fälle feststellen, zu denen noch die oben beschriebenen fünf treten. Zweifellos sind heute schon weit über 100 Fälle erkannt und zum Teil beschrieben. Bei den 64 dem Geschlecht nach und auch sonst genauer mitgeteilten Fällen handelt es sich um 41 weibliche und 23 männliche Patienten. Danach käme die Erkrankung überwiegend beim weiblichen Geschlecht vor — im Gegensatz zu V. Blums Angaben, der ein Verhältnis von 1:1 angibt. Der Sitz derselben verteilt sich in fast gleicher Weise auf die rechte wie die linke Seite, nämlich 25 rechts- und 23 linksseitige, dazu 16 doppelseitige Ureterocelen. Das Lebensalter, in dem die Erkrankung beobachtet wurde, betrug zumeist 20—40 Jahre, in 7 Fällen nur wenige Tage bis Wochen. Eine Verdopplung eines oder beider Ureteren ist nur in 10 Fällen angegeben.

Über die Art der Entstehung des Gebildes sind die Ansichten je nach Lage des Einzelfalles geteilt. In früherer Zeit sah man es fast

Abb. 1[1])
Doppelseitige etwas stärkerwandige Ureterocele, wovon die rechte ganz, die linke nur zum Teil sichtbar ist.

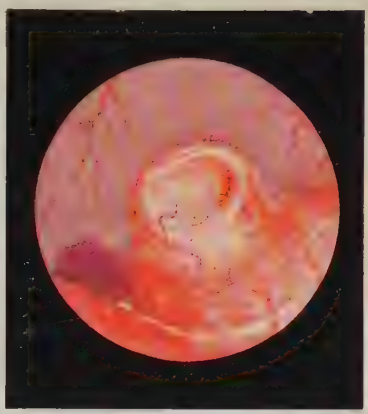

Abb. 2.
Die rechte dieser beiden Ureterocelen im Zusammenfallen begriffen.

Abb. 3.
Linksseitige außerordentlich dünnwandige Ureterocele.

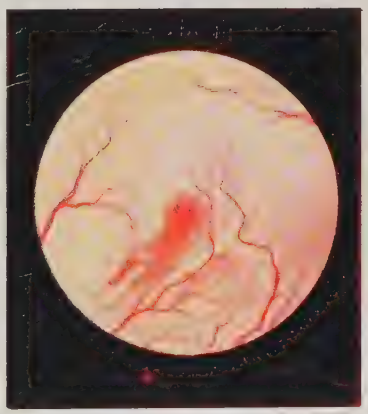

Abb. 4.
Dieselbe völlig kollabiert, nur noch in den Umrissen zu erkennen.

[1]) Die 4 Abbildungen stammen aus dem „Handatlas der Cystoskopie" von Prof. Dr. med. O. Kneise, 2. stark vermehrte Aufl. Verlag Georg Thieme, Leipzig. Erscheint Anfang September dieses Jahres.

allgemein als ein angeborenes Leiden an, was für die ganz jugendlichen Fälle ja zweifellos zutrifft und auch in vielen anderen Fällen seine Berechtigung hat, zumal wenn es mit anderen Mißbildungen, besonders des Urogenital-Apparates kombiniert ist, wie ein- oder doppelseitiger Ureterenverdoppelung, akzessorischer Niere, Hypospadie usw. Im Laufe der Zeit erkannte man jedoch an Hand der sich mehrenden Beobachtungen, daß dasselbe Krankheitsbild ebenso zustande kommen kann als ein aus verschiedenen Ursachen erst während des Lebens erworbenes, was auch unser Fall 1 erneut beweist, bei dem zuerst 1910 nur eine linksseitige, jetzt neuerdings eine rechtsseitige Ureterocele diagnostiziert werden mußte.

Einheitlichkeit besteht bei fast allen Autoren in der Auffassung, daß die Grundursache für das Zustandekommen dieser eigenartigen Veränderung in einer mehr oder weniger starken Stenose der Harnleitermündung zu suchen ist. Bostroem, Burckhardt und Englisch brachten erstmalig die Cystenbildung mit dieser Stenose oder einer Obliteration des unteren Harnleiterendes in Zusammenhang. Für das Zustandekommen der blasigen Harnleiterenderweiterung selbst nun wurden verschiedene Theorien aufgestellt. Am bekanntesten sind die von Bostroem und die von Grosglik.

Erstere besagt, daß der Ureter die Blasenmuskulatur in solchen Fällen in abnormer Weise gerade durchschneide, die Blasenmuskulatur in der Umgebung der dilatierten Partie fehle, hier also der Ureter nur submukös weiterverlaufe, und daß daher beim dauernden Anschlagen der Urinwelle an dieselbe Stelle der Vorderwand des Harnleiterendstückes die Blasenwand immer mehr nachgäbe, bis sie allmählich als Säckchen in die Blase sich vorwölbe.

Grosglik gibt folgende Erklärung: der Ureter laufe — wie stets — auch hier schräg durch die Blasenwand, zunächst bilde er einen Kanal in der Tunica muscularis, sodann durchziehe er die lockere Tunica submucosa und durchsetze schließlich die Tunica mucosa in einem 5 mm langen Schlitz. Seine ganze Länge innerhalb der Blasenwand betrage 15—20 mm, die Strecke zwischen Tunica muscularis und T. mucosa 10 mm. Auf dieser letzteren sei der Zusammenhang des Ureters mit der Blasenwand sehr locker. Bei einem Hindernis an der Harnleitermündungsstelle nun sei die erste Folge eine Stauung des Urins zunächst in den unmittelbar benachbarten Abschnitten, sodann eine Vorbuchtung (blasige Erweiterung) der Harnleiter mitsamt der Blasenwand an der Stelle des geringsten Widerstandes.

Hübner sagt: „die Ureterwand besteht normalerweise aus äußerer Ring- und innerer Längsmuskulatur und der mit Faserepithel bedeckten Tunica mucosa. Die Grenze des Epithels gegen das Bindegewebe ist nicht scharf, sondern fein gebuckelt, indem feinste Bindegewebssepten in die Epithelschicht emporsteigen, so daß kleinste Epithelzapfen entstehen, sogenannte ‚Brunnsche Epithelnester'. Normal trifft der Ureter schief auf die Blasenwand und ändert innerhalb dieser seine Richtung nicht, er endet mit einem kurzen oberen und einem längeren unteren Rande. Sein unteres Ende geht durch eine Lücke der Blasenmuskulatur, verläuft dann zwischen Blasenepithel und Blasenmuskulatur und wird dabei von einem rohrartigen Fortsatze dieser Muskulatur, der ‚Waldeyerschen Ureterscheide',

umgeben. Letztere ist durch lockeres Bindegewebe mit der Ureterwand verbunden. Wenn jedoch die eine Wand des Ureters infolge ausgedehnten submukösen Verlaufes auf größere Strecken von der muskulösen Stütze der Blasenmuskulatur, die sonst einen Druck auf den Ureter ausübt, entkleidet ist, so wird dies Ende viel nachgiebiger geworden und zur blasigen Erweiterung disponiert sein. Als auslösende Ursache dafür kommt ein Hindernis in Betracht, das den normalen Harnabfluß aus der Niere durch das vesikale Ureterende erschwert: meist eine angeborene Stenose des vesikalen Harnleiterendes".

Hübner ist also im Gegensatz zu Grosglik, der schon allein den normalen Ureterverlauf bei einer Mündungsstenose zu einer Dilatation führen läßt, der Ansicht, daß außerdem stets ein abnorm ausgedehnter submuköser Verlauf des Ureterendes vorliegen muß. Dies läßt sich natürlich nach eingetretener Erweiterung nicht mehr mit Sicherheit retrograd feststellen. Es hat jedoch wohl die größte Wahrscheinlichkeit für sich.

Demnach haben wir zwei Ursachen für die Entstehung der Ureterocele, die gleichzeitig vorhanden sein müssen:

1. Stenose der Harnleitermündung und
2. abnorm langer submuköser Verlauf des vesikalen Harnleiterendes.

Die letztere Ursache ist stets angeboren. Von der ersteren hatten wir ja schon oben kurz erwähnt, daß sie angeboren oder erworben sein kann. Im folgenden wollen wir noch etwas näher auf die erworbene Stenose eingehen. Diese wird verursacht durch entzündliche Prozesse in der Uretermündungsstelle oder in ihrer unmittelbaren Umgebung, die vom Ureter selbst, von der Blase, der Niere, dem Nierenbecken oder gar von Organen der Nachbarschaft (Uterus, Parametrien bei Frauen) ausgehen bzw. auf den Ureter übergehen können: z. B. tuberkulöse Prozesse am Orificium ureteris, vorgeschrittene Stadien und Endphasen der chronischen Cystitis, kalkulöse Pyonephrosen u. a. Auch als Folge eines Trauma kann es zu einer Stenose kommen: nach Durchtritt scharfkantiger Nierenkonkremente infolge Narbenschrumpfung, nach Operationsverletzungen und dergl. Caulk hat eine solche traumatische Entstehung einer Stenose mit folgender Ureterocelenbildung sozusagen experimentell beobachten können: bei einer vorgenommenen Hysterektomie kam es zur Verletzung eines Ureters; der Ureter wurde wieder implantiert (Ureterocystoneostomie). Die fortschreitende Einheilung wurde cystoskopisch kontrolliert, dabei entwickelte sich eine Stenose der eingepflanzten Harnleiterstelle und allmählich eine blasige Erweiterung des Harnleiterendes. Ferner kann — in seltenen Fällen — ein in der Nähe sich entwickelnder echter Tumor sekundär eine Stenose hervorrufen durch Kompression des Orificium ureteris. Endlich kann bei abnorm tiefer Harnleitermündung oder bei besonders langem submukösen Verlauf des Ureters die Mündung in den Wirkungsbereich des Spincter vesicae urinariae gelangen und durch dessen tonische Zusammenziehung komprimiert werden.

Die Ureterocele selbst wird verursacht durch den Druck des sezernierten Urins auf die endovesikale Ureterwand. Der im Nierenbecken sich ansammelnde Urin wird durch seinen eigenen Druck und die Peristaltik des Ureters mit einer gewissen Wucht in die Blase gespritzt. Ist

nun eine Orificialstenose vorhanden, so wird der Urinstrahl auf das Hindernis prallen und bei bestimmten Verhältnissen — siehe oben unter Ursache 2 — den submukösen Teil des Harnleiters unter Dehnung der Blasenschleimhaut in die Blase vorbuchten. Nur langsam kann sich der Urin in die Blase entleeren, so daß allmählich wieder der äußere (Blasen-)Druck größer als der innere (Ureteren-)Druck wird, und dadurch die Vorwölbung wieder zusammensinkt. Im Laufe der Zeit führt diese sich stets wiederholende, kurze Harnstauung zur Dilatation des Ureters und Nierenbeckens, zur Hydronephrose, ja vielleicht sogar zur hydronephrotischen Atrophie des Nierengewebes (Sackniere). Anfangs ist die Ureterocele ganz geringfügig, bei fortschreitendem Prozesse wächst das Gebilde allmählich entlang dem einen Schenkel des Trigonum Lieutaudii bis in die Gegend des inneren Orificium urethrae. Ist dies geschehen, so werden häufige Beschwerden beim Urinieren die Folge sein, da die Cyste dann als Abschlußventil der Blase wirken kann. Es entsteht vermehrter Harndrang, Dysurie, Ischuria paradoxa, zeitweise Anurie. Durch solche Harnstauung in der Blase selbst kommt es wieder zu weiteren Blasenveränderungen ähnlich der bei erschwertem Harnabfluß infolge von Prostatahypertrophie: zur sogenannten „Balkenblase", und dann zu weiteren Schädigungen der aufsteigenden Harnwege und der Niere selbst. Ja, es kann sogar bei weiterem Größenwachstum die Öffnung des anderen Harnleiters durch Anlagerung der Ureterocele bei kontrahierter Blase verschlossen werden, und so auch dort allmählich zur Harnstauung mit ihren Folgeerscheinungen kommen. Tritt, wie meist bei Nichterkennen der Erkrankung, früher oder später eine Infektion des Blaseninhaltes ein, so kommt es sehr rasch über die Stadien der akuten, dann chronischen Cystitis, die leicht zum Tode führen kann.

Die Wandung der Ureterocele ist meist dünn und weich, selten dick und fest. Letzteres wird sie dann durch Sklerose infolge chronischen Entzündungsreizes in den erworbenen Fällen.

Histologisch besteht sie aus der äußeren Schleimhaut (Blasenschleimhaut), Bindegewebe mit mehr oder weniger zahlreichen glatten Muskelfasern, die der Uretermuskulatur angehören, und der inneren Schleimhaut (Ureterschleimhaut). Die Basis der Ureterocele entspricht meistens der normalen Lage des Ureterostiums, doch sitzt sie auch an atypischer Stelle des Blasenfundus. Die Größe der Geschwulst kann, wie gesagt, sehr verschieden sein, meist beträgt sie die einer Hasel- bis Walnuß. Kleine Cysten sind kugelig geformt, doch kommen auch zahlreiche schlauch- und birnenförmige Bildungen vor. In seltenen Fällen kann bei weiblichen Personen die Ureterocele, sobald sie die innere Harnröhrenöffnung verlegt, durch das sich dann einstellende starke Pressen beim Versuch der Harnentleerung durch die Harnröhre hindurch prolabieren und so zwischen den Schamlippen sichtbar werden, wie in unserem Falle 1. Bei längerer Dauer dieser Einklemmung durch den Blasensphinkter kommt es örtlich zur Nekrose der abgeklemmten Gewebe und durch Verhinderung des Harnabflusses zur Urämie mit ihren Folgeerscheinungen.

Die Symptome unseres Krankheitsbildes sind so mannigfaltig und uncharakteristisch, daß eine sichere Diagnosestellung ohne Cystoskopie

wohl nicht zu stellen ist. In vielen Fällen verläuft das Leiden völlig symptomlos, so daß es nur zufällig entdeckt wird wie in unserem Falle 3, oft wird es erst spät geringe Beschwerden verursachen, wohingegen solche in anderen Fällen plötzlich sehr stark auftreten. Die anamnestischen Anhaltspunkte kann man auf die verschiedensten Erkrankungen des Urogenitalsystems beziehen, auf Blasenentzündung, Blasentumor, Hydronephrose, Blasen-, Ureter- oder Nierenstein, Prostatahypertrophie u. a. Abhängig sind diese Symptome nach H. Els „in erster Linie von der Größe der Retentionsgeschwülste und dem Grade der Stenosierung, in zweiter Linie von dem Vorhandensein anderweitiger Komplikationen (Infektion, Steinbildung usw.)". Im allgemeinen äußern sie sich als Harnbeschwerden wie Harndrang, Tenesmen der Blase, Schmerzen während und nach dem Urinieren, erschwertes Urinlassen, ruckweise Unterbrechung des Harnstrahles, Harnverhaltung oder als Schmerzen im Verlaufe des Harnleiters und in der Nierengegend als Symptome rückwärtiger Stauung. Anfangs zeigt der Urin keine Veränderung, in fortgeschrittenen Fällen enthält er häufig rote, ferner vermehrte weiße Blutkörperchen und Nierenelemente. Auch Schwankungen in der Harnmenge machen sich bemerkbar mit Steigerung und Nachlassen der Beschwerden, wenn renale Harnstauungen intermittierend auftreten wie in Fall 4. Ist eine Infektion der Blase oder der aufsteigenden Harnmenge aufgetreten, so stellen sich Fieberanfälle ein und die geschilderten Beschwerden steigern sich. Der Urin ist dann schon makroskopisch trübe und enthält Eiweiß und reichlich Leukocyten. In manchen Fällen jedoch sind die Symptome völlig unklar, so daß hier leicht Fehldiagnosen vorkommen. Darum soll in allen Fällen, die nur irgendwie auf eine Erkrankung des uropoetischen Systems hindeuten, die Cystoskopie zu Rate gezogen werden. Nur durch den Blasenspiegel kann die richtige Diagnose gestellt werden, denn das Bild ist selbst im Frühstadium so typisch, daß Verwechslungen kaum vorkommen werden. Eine möglichst frühzeitige Diagnosestellung aber ist wichtig, weil nur dann durch verhältnismäßig einfache und gefahrlose Eingriffe das Leiden völlig behoben werden kann. Der cystoskopische Befund wird je nach der Dauer der Erkrankung und der Größe der Ureterocele etwas differieren: in den Anfangsstadien wölbt sich nur vor jeder Harnentleerung aus dem betreffenden Ureter das submukös verlaufende Endstück des Harnleiters spindelförmig vor, wobei seine Wandung transparent wird. Allmählich verschwindet dann wieder die Vorwölbung, während der Urin langsam, meist unsichtbar fein, aus dem verengten Ureterostium heraussickert. In vorgeschrittenen Fällen sieht man stets ein sackartiges Gebilde in die Blase hineinragen, das rhythmisch seine Form verändert je nach seinem Füllungsgrade: einmal erscheint es als pralle Geschwulst, deren Schleimhautüberzug glatt und glänzend ist und deutliche Gefäßzeichnung erkennen läßt und die bei geeigneter Lampenstellung Transparenz aufweist. Das andere Mal ist die Geschwulst als schlaffes, sack- oder hahnenkammartiges Gebilde zu sehen, ihre Wand ist gefältelt und undurchsichtig geworden. In seltenen Fällen, besonders bei einer sekundären Cystitis, ist die Oberfläche entsprechend verändert, entweder stark injiziert oder von bullösem Ödem bedeckt.. Die dem Füllen und Leeren

eines Ballons ähnliche Aufblähung und Erschlaffung der Ureterocele wechselt in einem durch die Ureterperistaltik bedingten Rhythmus ab. Ist schon eine weitere Schädigung des Harnleiters und ev. der betreffenden Niere eingetreten, so wird sich dies in einer der anderen Seite gegenüber verlangsamten und unregelmäßigen Harnleiteraktion zeigen. Bei völliger Obliteration der Harnleitermündung ist an Stelle dieses Wechselspiels ein deutliches Pulsieren der Ureterocelenwand zu sehen, da sich dann der Blutpuls der Niere bis zum Ureterostium fortpflanzt. Jedoch wird diese Erscheinung nach meiner Auffassung nur kurze Zeit bestehen können, da dann eine Druckatrophie der Niere eintreten muß, infolgedessen die Sekretion völlig sistiert, so daß allmählich auch die Ureterozele verschwinden müßte.

Für die cystoskopische Diagnose einer Ureterocele vesicalis haben wir also folgende Charakteristika:

1. glatte Oberfläche von normaler, blutgefäßgezeichneter oder entsprechend der umgebenden Blasenschleimhaut veränderter Schleimhaut,
2. Transparenz bei einer gewissen Größe des Gebildes,
3. rhythmische Aufblähung und Erschlaffung — von V. Blum als „Systole und Diastole" bezeichnet — oder Pulsation,
4. breitbasiger Sitz an einer oder beiden Harnleitermündungsstellen symmetrisch,
5. ev. erkennbares Ureterostium mit feinstem Urinstrudel.

Differentialdiagnostisch in Erwägung zu ziehen wären: Blasen bei Cystitis cystica — doch sind diese viel kleiner und stets mehrfach vertreten —, ferner glattwandige, solide, die Blasenschleimhaut vorbuchtende Tumoren verschiedener Art — bei ihnen, die dem geübten Cystoskopiker sofort als außerhalb der Blase befindlich erscheinen, fehlen sowohl Transparenz wie Volumenschwankungen —, schließlich Vorwölbungen der Ureterostien durch im Einschneiden begriffene Uretersteine — hier fehlt ebenfalls Transparenz und rhythmischer Größenwechsel, außerdem würde hier eine Röntgenaufnahme rasch Klarheit bringen.

Bei einem Vorfall der Ureterocele durch die weibliche Urethra ist differentialdiagnostisch noch an einen Prolaps der Harnblase oder der Harnröhre zu denken. Der letztere ist am ersten auszuschließen, da bei ihm die Umschlagstelle an der äußeren Harnröhrenmündung liegt. Der Harnblasenprolaps ist erst nach vorsichtiger Reposition mit anschließender Cystoskopie wie in Fall 1 auszuschließen.

Die Prognose der Erkrankung richtet sich nach dem Grade ihres Fortschreitens und dem Zeitpunkt der richtigen Diagnosestellung. Wohl verursacht ein Teil der Fälle keine erkennbaren Schädigungen und Erscheinungen, doch kann man sagen, daß alle mit Ureterocelen behafteten Personen Gefahren ausgesetzt sind, die um so größer sind, je leichter und länger es infolge starker Ostialstenose zu Harnstauung kommt, und je später dann das Leiden erkannt wird. Aus den in der Literatur aufgeführten Fällen geht hervor, daß die Erkrankung öfters schon kurz nach der Geburt zum Tode geführt hat, besonders infolge Inkarzeration der durch die weibliche Harnröhre prolabierten Ureterocele. Treten seit der Jugend oder im späteren Alter erst einmal Beschwerden auf, die auf eine Ureterocele zurückzuführen sind, so besteht meist schon eine Schädigung

bzw. Veränderung der betreffenden Niere und des Harnleiters: Erweiterung des Nierenbeckens (Hydronephrose), teilweise Atrophie des Nierengewebes. Bei längerem Bestehen oder Fortschreiten der die Schädigung bedingenden Verhältnisse wird es früher oder später in der Regel zu einem völligen Schwund der Niere kommen; tritt noch eine Infektion dazu, so wird die sich einstellende Pyelitis oder Pyonephrose meist zum Tode führen. Auch eine sekundäre Steinbildung in der Cyste selbst oder in der Niere wird die erwähnten schweren Folgen nach sich ziehen. Ist beim Erkennen des Krankheitsbildes schon eine derartige aufsteigende Infektion vorhanden, so entscheidet der Verlauf dieser Erkrankungen über des Kranken Schicksal.

Nach Dorrmann ist in seltenen Fällen auch eine Spontanheilung bei einfacher Ureterocele möglich, nämlich entweder durch Platzen der Wandung der blasigen Erweiterung oder durch allmähliches Zugrundegehen der Niere unter dem Druck des angestauten Harnes und dadurch bedingtes Aufhören jeglicher Nierensekretion. Da stets die Gefahr einer plötzlichen Verschlimmerung des Leidens besteht, z. B. anläßlich einer sonst harmlosen Blasenentzündung, so ist in jedem erkannten Falle baldige chirurgische Behandlung indiziert.

Die Therapie erstreckt sich zunächst auf die Beseitigung der Ostialstenose oder der ganzen Cyste, dann auch auf die mehr oder weniger ausgeprägten Folgezustände in Blase, Harnleiter und Niere. Die konservative Behandlungsmethode wie sie Bunge, und wie sie Kneise versuchsweise in Fall 4 angewandt hat, besteht in einem oft wiederholten Bougieren des stenosierten Ureterostium mit Harnleitersonden von steigender Größe. Dies dürfte, wenn überhaupt in Fällen sehr starker Verengerung möglich, meist nur vorübergehenden Erfolg haben und ist daher nur für Ausnahmefälle zu empfehlen. Die in leichteren Fällen jetzt meist angewandte endovesikale Operationsmethode ist die einfachste und am wenigsten eingreifende, sie besteht entweder in einer unter Leitung des Operationscystoskops vorgenommenen Schlitzung der Ureterocelenwand mittels eines Messerchens oder scherenförmigen Instrumentes (Cohn, Bunge) oder in einer Eröffnung bzw. Zerstörung der Vorderwand mit dem Thermokauter oder der Glühschlinge des Operationscystoskopes (Klose, Wulff, Frangenheim) oder schließlich mittels der Elektrokoagulation (Blum, Kneise). Sie ist dann gut anwendbar, wenn es sich um eine nicht zu große, dünnwandige Ureterocele handelt — s. Fall 1 und 3 — und noch keine schwereren Komplikationen in Blase oder oberen Harnwegen vorhanden sind. In allen fortgeschritteneren Fällen ist die transvesikale Methode am Platze, die in der Sectio alta mit folgender partieller oder totaler Resektion oder Exstirpation der Cyste und Vernähung der Schleimhauträndер von Blase und Ureter besteht. Diese Methode ist die sicherste zur Verhütung von Rezidiven und legt das gesamte Gebiet klar und übersichtlich frei, auch ist die Gefahr der Operation sehr gering. Die Blase wird hierbei zweckmäßig vorbehandelt, um einer durch die dann offen klaffende Uretermündung begünstigten Pyelonephritis vorzubeugen. Die Sectio alta wird zweckmäßig angewandt bei verhältnismäßig großen Vorwölbungen mit starrer oder dicker Wandung, ferner bei allen

Fällen, die durch Nephro- bzw. Ureterolithiasis kompliziert sind, sowie bei solchen mit schwerer infizierten Harnwegen. Bei Frauen ist wegen der guten Zugänglichkeit der Blase von der Scheide aus noch die Kolpocystotomie zu erwähnen, die auch eine gute Beseitigung der Ureterocele ermöglicht (s. Fall 1). Als letzte Behandlungsmethode ist schließlich noch in schwersten Fällen die Nephrektomie in Betracht zu ziehen. Sie wird angewandt bei tuberkulös bedingter Orificialstenose, bzw. bei Kombination der Ureterocele mit Nierentuberkulose, ferner bei gleichzeitiger hochgradiger Nierenveränderung anderer Natur. Dabei ist — wie ja stets bei der Nephrektomie wegen Nierentuberkulose — ein größeres Stück des Harnleiters mit zu exzidieren.

Kurz zusammenfassend kann man also sagen, daß die Ureterocele vesicalis eine blasige Erweiterung des Harnleiterendes ist, bedingt durch Verengerung der Harnleitermündung bei abnorm langem submukösen Verlauf des vesikalen Harnleiterendes. Die Ätiologie ist keine einheitliche; dasselbe Krankheitsbild kann erzeugt werden durch angeborene und durch erworbene Orificialstenose. Die klinischen Symptome sind uncharakteristisch und daher zur exakten Diagnosestellung nicht ausreichend. Nur die Cystoskopie gibt uns Aufschluß über die Art der Erkrankung und den wahren Grund der Beschwerden. Die Prognose ist immer ernst, aber je nach dem Fortschritt des Leidens und dem Zeitpunkt seines Erkennens und dem damit verknüpften Einsetzen der Behandlung verschieden. Die Therapie ist zweckmäßig sofort eine chirurgische und besteht je nach Schwere des Falles in einer der endovesikalen oder transvesikalen Methoden.

Literaturangabe.

Adrian, C., Ein neuer operativ behandelter Fall von intermittierender cystischer Dilatation des vesikalen Ureterendes. Archiv für klin. Chirurgie 1906, 78, S. 588. — **Bachrach, Robert,** Über atonische Dilatation der Harnleiter. Refer. i. Zbl. f. Chir. 1913, Nr. 52, S. 2007. — **Baumann, Max,** Die cystische Erweiterung des vesikalen Ureterendes. M. m. W. 1923, Nr. 8, S. 280. — **Blum, Viktor,** Die intravesikale blasige Erweiterung und der Prolaps des unteren Harnleiterendes. Archiv f. klin. Chir. 1920, 113, S. 131. — **Bolle** siehe Stutzin u. Bolle. — **Bostroem,** Beiträge zur pathologischen Anatomie der Nieren. Heft I. Freiburg und Tübingen 1884. — **Burckhardt, G.,** Über Dilatation der Ureteren mit cystöser Vorwölbung ihrer Eintrittsstellen in die Harnblase. Zbl. f. allg. Pathol. u. pathol. Anatomie 1896, S. 129. — **Caulk,** Ureterovesical cysts. Journ. of the americ. med. association 1913, Vol. 61, No. 19. Refer. i. Zbl. f. Chir. 1914, Nr. 27, S. 1165. — **Cohn, Theodor,** Über cystenartige Erweiterung des Harnleiters innerhalb der Harnblase. Beiträge z. klin. Chir. 1904, 41, S. 45. — **Ders.,** Eine einfache intravesikale Behandlung von Aussackungen der Blasenenden doppelter Harnleiter, ein Beitrag zur Pathologie der intermittierenden Pyonephrose. Zschr. f. Urologie 1909, 3, S. 761. — **Dieckerhoff, Ernst,** Über die Uretercyste. Beiträge z. klin. Chir. 1920, 118, S. 627. — **Elliesen,** Ein Fall von Verdoppelung eines Ureters mit cystenartiger Vorwölbung des einen derselben in die Blase. Beiträge z. klin. Chir. 1903, 36, S. 444. — **Els, H.,** Beiträge zur Kenntnis der cystischen Erweiterung des vesikalen Ureterendes. Beiträge z. klin. Chir. 1917, 104, S. 80. — **Fedorow, S. P.,** Zur Kasuistik der Ureterocele. Nowy chir. Archiv, Bl. II, Buch 3, S. 426—29, No. 7. Refer. i. Zbl. f. Chir. 1924, Nr. 11a, S. 628. — **Grosglik,** Zur Kenntnis und chirurgischen Behandlung der angeborenen Harnleiteranomalien. Monatsber. f. Urologie 1901, 6, S. 373, 577. — **Hagen,** Demonstration eines Falles von infizierter Ureterencyste. M. m. W. 1924, Heft 1, S. 29. — **Hammesfahr, C.,** Elektrokoagulation bei Uretercyste. Zschr. f. Urologie 1920, 14, S. 493. — **Hartmann, Joh.,** Zur Kasuistik des Ureterprolapses durch die Harnröhre.

Zschr. f. gynäkol. Urologie 1911, 2, S. 21. — **Hofmann, K.,** Über einen eigenartigen Fall von cystischer Erweiterung des unteren Ureterendes. Refer. i. Zbl. f. klin. Chir. 1920, Nr. 44, S. 1345. — **Hübner, Friedrich,** Zur operativen Behandlung der blasigen Erweiterung des vesikalen Ureterendes. Zschr. f. urolog. Chir. 1922, 11, H. 1/2, S. 25. — **Kapsammer, G.,** Über cystenartige Erweiterung des unteren Ureterendes. Zschr. f. Urologie 1908, 2, S. 800. — **Klose, B.,** Ein auf intravesikalem Wege durch das Operationscystoskop geheilter Fall einer Harnleitercyste. Archiv f. klin. Chir. 1906, 80, S. 209. — **Kneise, Otto,** Die urologischen Operationen beim Weibe. Voelcker u. Wossidlo, Urologische Operationslehre 1921, S. 544. — **Knoop,** Demonstrationen in der Biologischen Abt. des Ärztevereins Hamburg. M. m. W. 1901, S. 1548. — **König, Fritz,** Über intermittierende cystische Dilatation der vesikalen Ureterenden. M. m. W. 1904, S. 2226. — **Lavandera, M.,** Further observations on ureteroceles. Surgery, gynecology and obstetrics vol. XXXII, No. 2. Refer. i. Zbl. f. Chir. 1924, Nr. 32, S. 1757. — **Lipmann-Wulf,** Diskussion zu Rumpel, „Cystische Erweiterung des vesikalen Ureterendes". Zschr. f. Urologie 1913, 7, S. 517. — **Ottow, Benno,** Beiträge zur Kenntnis der intermittierenden Ureterocele vesicalis. Zschr. f. gynäkol. Urologie 1914, 4, S. 103. — **Pietkiwicz, M.,** Zwei Fälle von cystischer Erweiterung der vesikalen Ureterenden. Zschr. f. gynäkol. Urologie 1911, 2, S. 264. — **Pleschner, Hans Gallus,** Ein Fall von doppelseitiger cystischer Dilatation des vesikalen Ureterendes (Phimose des Ureters). Archiv f. klin. Chir. 1917, 108, S. 501. — **Pollet,** A propos de deux cas de dilatation kystique intravésicale de l'extremité inférieure de l'uretère traités par l'étincelage. Journ. d'urolog., 11, S. 15. Refer. i. Zbl. f. Chir. 1921, Nr. 45, S. 1664. — **Portner, E.,** Über intermittierende cystische Erweiterung des vesikalen Ureterendes. Monatsber. f. Urologie 1904, 9, S. 296. — **Richter, I.,** Über einen Fall von cystischer Erweiterung des rechten Harnleiterendes und über ihre Behandlung. Zschr. f. urolog. Chir. 1922, 9, H. 4/5, S. 219. — **Rumpel, O.,** Cystische Erweiterung des vesikalen Ureterendes (mit Abbildungen). Zschr. f. Urologie 1913, 7, S. 541. — **Santrucek, K.,** Zur Diagnose der cystischen Dilatation der Ureteren (Ureterocele). Casopis lékaruw ceskych 1919, No. 28. Refer. i. Zbl. f. Chir. 1920, Nr. 19, S. 548. — **Schwarz, C.,** Uber abnorme Ausmündungen der Ureteren. Beiträge z. klin. Chir. 1896, 15, S. 159. — **Stöckel, W.,** Die Erkrankungen der weiblichen Harnorgane: 2. Mißbildungen der Harnleiter: Ureterocele vesicalis. J. Veit, Handbuch d. Gynäkol. 1907, 2. Aufl., 2, S. 556. — **Stutzin u. Bolle,** Über doppelseitige Ureterencysten. M. Kl. 1923, Nr. 38, 39. — **Wagner, Paul,** Verletzungen und chirurgische Erkrankungen der Niere und Harnleiter. Handbuch der Urologie 1905, 2, S. 62. — **Wulff, P.,** Zur Operation der cystischen Dilatation des vesikalen Ureterendes. Zschr. f. Urologie 1909, 3, S. 543. — **Zuckerkandl, O.,** Die Erkrankungen der Harnblase: IV. Vesikale Harnleitercysten. Handbuch der Urologie 1905, 2, S. 585.